

МАГНИЙ И ПРОЛАПС МИТРАЛЬНОГО КЛАПАНА. ЭФФЕКТИВНОСТЬ И ТОЧКИ ПРИЛОЖЕНИЯ

А.Г. Автандилов^{1*}, К.М. Дзеранова¹, А.А. Пухаева¹, Е.Д. Манизер²

¹ Кафедра терапии и подростковой медицины Российской медицинской академии последипломного образования. 123995, Москва, ул. Баррикадная, дом 2/1

² Городская специализированная поликлиника № 156 (городской медицинский центр для молодежи). 125319, Москва, ул. Планетная, дом 37

Магний и пролапс митрального клапана. Эффективность и точки приложения

А.Г. Автандилов^{1*}, К.М. Дзеранова¹, А.А. Пухаева¹, Е.Д. Манизер²

¹ Кафедра терапии и подростковой медицины Российской медицинской академии последипломного образования. 123995, Москва, ул. Баррикадная, дом 2/1

² Городская специализированная поликлиника № 156 (городской медицинский центр для молодежи). 125319, Москва, ул. Планетная, дом 37

Пролапс митрального клапана (ПМК) является следствием наследственного синдрома дифференцированной или недифференцированной дисплазии соединительной ткани (ДСТ). В основе ДСТ всегда лежит генетический дефект синтеза или/и распада компонентов внеклеточного матрикса. ПМК является частым проявлением ДСТ и нередко определяет основную клиническую картину болезни, несмотря на вовлечение других органов и систем. Особое значение в проявлениях ДСТ придается дефициту микроэлементов, в частности магния. Патогенетическое медикаментозное лечение, должно носить комплексный заместительный характер. Препараты магния должны быть обязательно включены в проводимую терапию. Приведен анализ отечественных и зарубежных данных по применению оротага магния у пациентов с ПМК. Представлены результаты собственного опыта использования оротага магния и его возможного влияния на инотропную функцию сердца у подростков с ПМК.

Ключевые слова: дисплазия соединительной ткани, пролапс митрального клапана, инотропная функция сердца, оротат магния.

РФК 2010;6(5):677-684

Magnesium and mitral valve prolapse. Efficacy and the points of application.

A.G. Avtandilov^{1*}, K.M. Dzeranova¹, A.A. Pukhaeva¹, E.D. Manizer²

¹ Chair of Therapy and Adolescent Medicine, Russian Medical Academy for Postgraduate Education. Barrikadnaya ul. 2/1, Moscow, 123995 Russia

² Municipal specialized polyclinic № 156 (Municipal medical center for the youth). Planetnaya ul. 37, Moscow, 125319 Russia

Mitral valve prolapse (MVP) is a manifestation of the hereditary syndrome of differentiated or undifferentiated connective tissue dysplasia (CTD). Genetic defect of synthesis and/or degradation of extracellular matrix is the basis of the CTD. MVP is a frequent manifestation of CTD and often is its the main manifestation, despite of the involvement of other organs and systems. Micronutrient deficiencies, especially magnesium one is the mostly important in CTD manifestations. Pathogenetic pharmacotherapy should be comprehensive. Magnesium drugs must necessarily be included in the treatment regimen. Analysis of domestic and international study data on magnesium orotate use in patients with MVP is presented. The results of their own experience of the orotate magnesium use and its possible effect on the inotropic cardiac function in patients with MVP are presented.

Key words: connective tissue dysplasia, mitral valve prolapse, inotropic heart function, magnesium orotate.

Rational Pharmacother. Card. 2010;6(5):677-684

*Автор, ответственный за переписку (Corresponding author): algav@mail.ru

Введение

В структуре заболеваний сердечно-сосудистой системы (I 34.1) пролапс митрального клапана (ПМК), впервые описанный сорок пять лет назад [1], в связи с большой распространенностью занимает особое место, особенно среди лиц подросткового и молодого возраста. Причем у подростков [2] частота выявления пролапса МК заметно выше, чем во взрослой популяции, и колеблется от 1,2% до 23%.

После верификации диагноза перед врачом возникают как минимум два вопроса:

1. Является ли ПМК вариантом нормы?
2. Надо ли рассматривать ПМК как состояние, ассоциированное с серьезными и в ряде случаев жизнеугрожающими осложнениями?

Сведения об авторах:

Автандилов Александр Георгиевич – д.м.н., профессор, заведующий кафедрой терапии и подростковой медицины РМАПО

Пухаева Алена Алексеевна – к.м.н., старший лаборант той же кафедры

Дзеранова Кристина Михайловна – аспирант той же кафедры

Манизер Екатерина Дмитриевна – к.м.н., заведующая отделением функциональной диагностики городской специализированной поликлиники № 156 (городской медицинский центр для молодежи)

Необходимо отчетливо представлять, что в подавляющем большинстве случаев развитие ПМК является следствием наследственно обусловленного синдрома дифференцированной или недифференцированной дисплазии соединительной ткани (ДСТ), в основе которой всегда лежит генетически детерминированный дефект синтеза или/и распада компонентов внеклеточного матрикса. При этом ПМК является частым его проявлением и нередко составляет основу клинической картины болезни, несмотря на полиорганность поражения с вовлечением в процесс других органов и систем.

Аномалии фиброзного скелета сердца при ПМК

При ПМК свободные части одной или обеих створок в систолу выбухают в полость левого предсердия. Причиной этого может быть изменение клапанного кольца во время систолы, сокращающегося по окружности и приводящего к уменьшению площади, которую необходимо прикрыть створками. ПМК встречается при врожденной аномалии створок, возникающей в результате избытка их ткани, при этом сегмент створки, лишенный поддержки, провисает в левое предсердие. Синдром Марфана, в основе которого лежит мутация

гена фибриллина-1, характеризуется также избытком ткани створок с миксоматозными изменениями, проявляющимися в виде их утолщения, деформации, что иногда может распространяться и на хорды. Миксоматоз соединительнотканного каркаса митрального клапана при врожденных заболеваниях соединительной ткани (синдром Марфана, Элерса-Данло и др.) приводит к снижению плотности фиброзного кольца, что создает условия для развития ПМК [3].

Также при ПМК встречаются микроаномалии сухожильных хорд. В ряде случаев отмечается удлинение хорд, что может приводить к провисанию. В течение периода роста возможна нормализация длины хорд и уменьшение степени ПМК. Указанные отклонения в настоящее время рассматриваются некоторыми авторами [4-7] как малые аномалии сердца, то есть состояния, обусловленные наследственными и/или метаболическими нарушениями соединительнотканного матрикса сердца, проявляющиеся стойкими анатомическими изменениями. Исследования, проведенные в последние десятилетия [8-10], показали участие аномально расположенных хорд (АРХ) в развитии нарушений ритма, изменении диастолической функции левого желудочка. Данные, полученные Трисветовой Е.Л. и Юдиной О.А. [11], свидетельствуют, что в 30% случаев АРХ сочетались с пролапсом митрального клапана. При этом происходило изменение анатомической конфигурации левого желудочка и его регионарной сократимости. Гистологическое исследование позволило авторам выделить три вида АРХ: мышечные, фиброзные и фиброзно-мышечные, причем последние встречались в 86% случаев. При этом у умерших больных более молодого возраста значительно чаще встречались АРХ с преобладанием мышечного компонента и обнаруженными в них Пуркинью-подобными кардиомиоцитами.

Кроме того, соединительнотканый каркас сердца – это не только фиброзные кольца клапанов и хордально-створчатый аппарат, представляющие семейство плотных волокнистых соединительных тканей, но и соединительная ткань интерстиция миокарда. Последняя представляет собой систему взаимосвязанных элементов и является по структуре армирующей сеткой, в нормальных условиях прочно соединяющей кардиомиоциты. Кроме этого, близлежащие кардиомиоциты дополнительно связаны между собой соединительнотканскими распорками, нитями из фибронектина, предотвращающими их скольжение относительно друг друга во время сердечного цикла.

Волокна коллагена, усиливающие структуру межклеточного вещества, чаще ориентированы параллельно растягивающей их силе, что обеспечивает максимальную эффективность их опорной функции во время сердечного цикла. Связанные между собой колла-

геновые фибриллы по спирали обвивают кардиомиоциты, предотвращая перерастяжение мышечных волокон, и ограничивают их взаимное асинхронное смещение во время систолы и диастолы. Физиологические деформации коллагеновых структур, возникающие при этом, придают дополнительное усилие, возвращая сердце к исходному объему [12-14].

Роль дефицита магния при ПМК

Аномалии развития и функции волокнистых соединительных тканей сердца, при которых возникает ПМК, тесно связаны с нарушением синтеза коллагена и процесса фибриллогенеза. Важную роль играют также изменение режима биодegradации (распада) коллагена, ферментопатии, дефекты фибронектина, гликопротеидов, протеогликанов, кофакторов ферментов (аскорбиновая кислота, Mg, Cu, Zn и др.), участвующих в образовании связей и стабилизирующих структуру коллагена. Особое значение в развитии ДСТ придается дефициту микроэлементов, в частности магния [15-18]. Недостаток последнего приводит к выработке фибробластами неполноценного коллагена, эластина, фибронектина. Дестабилизация и дегradация коллагена проявляется в возникновении легко растворимого коллагена и резком возрастании экскреции из организма основных химических компонентов этого белка, в связи с чем волокнистая соединительная ткань теряет свои основные свойства. Galland L.D. et al. [19] впервые показали, что при пролапсе митрального клапана имеет место хронический дефицит магния в организме. Кроме того, период полового созревания, сопровождающийся резким увеличением синтеза различных гормонов, может нарушать метаболизм коллагена. Было отмечено, что в большинстве случаев большие дозы гормонов повышают скорость катаболизма коллагена [20-22], а малые, наоборот, тормозят эти реакции [23].

Таким образом, вероятные нарушения развития и функции волокнистых соединительных тканей (таблица 1) могут быть сведены к следующим причинам [24].

Имеющиеся данные свидетельствуют, что механизмы влияния дефицита Mg^{2+} на соединительную ткань связаны с усилением дегradации коллагеновых и, возможно, эластиновых волокон, а также полисахаридных нитей гиалуронана. По мнению некоторых авторов [25], усиление поперечных сшивок приводит к грануляризации соединительной ткани, расслоению на «пластинки», в результате чего снижается ее механическая прочность. В то же время, при достаточной концентрации Mg^{2+} активность матриксных металлопротеиназ (коллагеназ) снижается, что сопровождается уменьшением дегradации коллагена и нормализует синтез его новых молекул. Анализ литературных данных позволил авторам прийти к следующему выводу: «Вне

Таблица 1. Алгоритм эмбрионального развития и постнатальной функции волокнистых соединительных тканей

Обусловлены	Формирующиеся аномалии
Нарушением синтеза коллагена по причине ферментопатий и структурно-функциональной несостоятельности фибробластов	Изменение общего содержания коллагена в ткани, нарушение ее физиологических свойств
Нарушением фибриллогенеза вследствие изменений гомеостаза матрикса (ферментопатии, изменение ионного состава, температуры, содержания факторов роста)	Изменение физиологической архитектоники коллагеновых волокон в структуре ткани, нарушение функций тканей
Изменением режима биодegradации коллагена из-за недостаточности факторов, стабилизирующих его структуру (дефекты фибронектина, гликопротеидов, протогликанов, кофакторов, стабилизирующих структуру коллагена)	Изменение соотношения отдельных видов коллагена в составе ткани, нарушение ее структурно-функциональных параметров

зависимости от чего возникает аномалия в структуре соединительной ткани из-за измененного метаболизма ткани и чрезмерной активности коллагеназ или же вследствие других причин, состояние соединительной ткани только улучшится, если активность коллагеназ и эластаз и биосинтетических ферментов глюкозаминогликанов будет сбалансирована». Такой баланс может быть сформирован при воздействии адекватных доз ионов магния.

Таким образом, дефицит Mg^{2+} существенно тормозит синтез белков в соединительной ткани, активность коллагеназ возрастает и внеклеточная матрица деградирует, так как основная поддержка ткани (в частности, коллагеновые волокна) разрушается быстрее, чем синтезируется.

Кроме того, по мнению ряда авторов, у пациентов с ПМК имеет место гиперсимпатикотония [26], что, в свою очередь, может приводить к дефициту Mg^{2+} .

Нельзя забывать и о том, что нарушение структуры и функции соединительной ткани при ПМК захватывает не только хордальный и створчатый аппарат клапана, но и соединительнотканную строму миокарда, приводя в части случаев к нарушению синхронности сокращения как отдельных групп мышечных волокон, так и в целом миокарда, и, возможно, приводит к снижению его инотропного резерва, ремоделированию и в конечном

итоге к манифестации признаков сердечной недостаточности.

Возможно, определенную роль в нарушении физиологического статуса соединительной ткани сердца и его клапанного аппарата играют очаги хронической инфекции. Так, при исследовании способности лимфоцитов синтезировать гамма-интерферон у пациентов с митральным пролапсом [27] выявлено значительное снижение уровня биосинтеза интерферона-гамма. По данным многочисленных исследований, интерферон-гамма и/или его индукторы могут предотвращать осложнения, связанные с пролапсом, или уменьшать его степень. Таким образом, ориентировочная (рабочая) схема возможных причин развития ПМК может быть представлена в следующем виде (рис. 1), при этом следует предполагать, что хронический дефицит магния является основополагающим для популяции больных с ПМК.

Коррекция дефицита магния при ПМК

Высокая распространенность пролапса МК в подростковом и молодом возрасте, тяжесть возможных осложнений привлекают пристальное внимание к проблеме не только своевременной диагностики, но и адекватного лечения ПМК, которое должно включать как воздействие на соединительную ткань в целом, так и на дис-

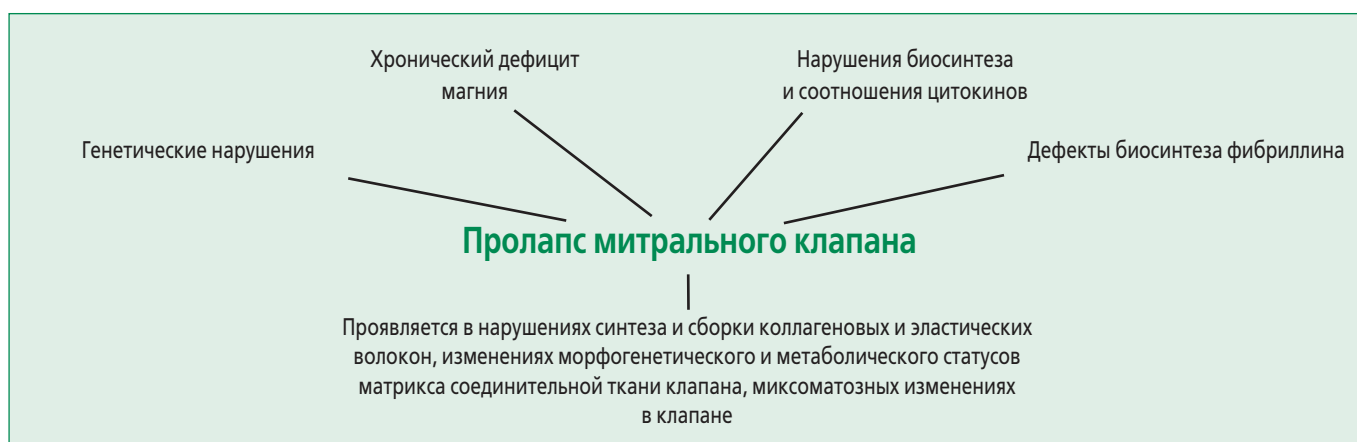

Рисунок 1. Возможные причины развития пролапса митрального клапана

пластические изменения в клапанном аппарате сердца и его строение в частности, и складываются из мероприятий симптоматического и патогенетического характера. Патогенетически направленное медикаментозное лечение должно носить комплексный заместительный характер, при этом препараты магния должны быть обязательно включены в схему проводимой терапии.

В последние годы большое внимание в различных областях клинической медицины привлечено к проблеме дефицита магния и его роли в формировании различных патологических состояний и заболеваний [28-31]. К числу основных клинических состояний, патогенез которых связан с «дефицитом магния», относят и ПМК.

Установлено, что при ПМК в условиях магниевой недостаточности фибробласты вырабатывают неполноценный коллаген. Предполагается, что дефицит магния в первую очередь сказывается на активности магний-зависимой аденилатциклазы, обеспечивающей удаление дефектного коллагена. Это в свою очередь приводит к слабости соединительнотканного аппарата митрального клапана и, по нашему мнению, возможно, нарушает межклеточные взаимодействия в строении миокарда, изменяя его систолическую функцию. Имеются сведения о положительном влиянии терапии препаратами магния на клапанные структуры при ПМК, что выражается в уменьшении глубины пролабирования створок митрального клапана либо в исчезновении его эхокардиографических признаков. В последние годы также получены данные об успешном применении препаратов магния с антиаритмической целью.

В серии работ, проведенных Басаргиной Е.М., установлена зависимость выраженности клинических проявлений ПМК, включая степень вегетативной дисфункции и аритмического синдрома, от дефицита магния [32]. Изучение внутриклеточной (в эритроцитах) концентрации магния продемонстрировало отчетливое нарушение магниевых гомеостаза у детей с первичным ПМК и нарушением ритма сердца (НРС).

Авторами обоснована необходимость применения препаратов магния как средства патогенетической терапии у данной категории больных. С этой целью был использован Магнерот®. Препарат применяли в виде монотерапии в дозе 40 мг/кг в сутки в течение первых 10 дней приема, затем по 20 мг/кг в сутки в течение 6 мес. В результате лечения содержание магния в эритроцитах возросло. Через 6 мес от начала применения орота магния жалобы уменьшились у 52% и исчезли у 12% детей. При эхокардиографическом исследовании выявлено уменьшение степени пролабирования передней створки митрального клапана, у части детей — задней створки. Кроме того, у 33% па-

циентов исчезла митральная регургитация и у 17% детей уменьшилась ее степень.

В 50% случаев зафиксировано полное восстановление нормального ритма, у ряда пациентов уменьшилось количество парасистол, предсердных экстрасистол, в том числе исчезли блокированные экстрасистолы и эпизоды желудочкового ритма.

В исследовании В. Lichodziejewska et al. [15] в результате 5-недельного курса терапии препаратами магния достоверное клиническое улучшение (уменьшение боли в груди, слабости, диспноэ, сердцебиений, тревожности) сопровождалось снижением экскреции норадреналина с мочой. Принципиальная возможность обратного развития основных клинических, функциональных и морфологических изменений у больных с первичным ПМК в результате лечения препаратами магния была убедительно продемонстрирована в серии работ, выполненных под руководством академика А.И. Мартынова. Под влиянием шестимесячного курса терапии Магнеротом® в суточной дозе 3 г отмечалась положительная динамика в виде уменьшения глубины пролабирования митрального клапана, размеров полости левого предсердия, а также степени миксоматозной дегенерации створок. Наряду с этим было достигнуто уменьшение выраженности вегетативной симптоматики, аритмического, гипертонического и геморрагического синдромов и психопатологических расстройств, присущих данной категории больных.

Интересные результаты были получены при применении орота магния у детей. В исследовании Т.М. Домницкой и соавт. [33] курсовое лечение Магнеротом® приводило к устранению дефицита магния и на этом фоне — к снижению степени митрального пролабирования (вплоть до полного исчезновения ПМК в ряде случаев) и достоверному уменьшению выраженности клинической симптоматики.

Необходимость более широкого использования комбинированного препарата, в состав которого входят магний и оротовая кислота (Магнерот®), связана со следующими причинами:

1. Магний — естественный антагонист кальция. При этом Mg^{2+} конкурирует с Ca^{2+} как в структуре мембранных каналов, так и на всех уровнях клеточной системы. Этот механизм обуславливает антиаритмические свойства магния.

2. Магний принимает участие в высвобождении энергии, требующейся для функционирования мышечной клетки, и играет одну из главных ролей в ослаблении кардиомиоцита. Магний воздействует на сократительную функцию кардиомиоцитов через Ca^{2+} , Mg^{2+} -зависимую АТФазу. Этот фермент высвобождает необходимую для сокращения энергию, а также осуществляет транспорт кальция в цистерны, тормозя взаимодействие сократительных белков и вызывая

расслабление кардиомиоцита, а на уровне миокарда – регулирует систоло-диастолические взаимоотношения.

3. Магний способствует уменьшению кальций–зависимой передачи импульса в нервных окончаниях, препятствуя высвобождению медиаторов в пресинаптических окончаниях и активируя обратный их захват.

4. Влияет на сокращение различных гладких мышц через механизм торможения высвобождения гистамина из тучных клеток.

5. Стабилизирует метаболизм соединительной ткани, предотвращая деграцию внеклеточного матрикса за счет стабилизации структуры транспортной РНК (тРНК). Также ионы магния необходимы для укладки волокон коллагена в четвертичную структуру, в связи с чем дефицит магния морфологически сопровождается хаотичным расположением волокон коллагена.

Входящая в состав препарата оротовая кислота повышает всасывание ионов магния в кишечнике и сокращает его потери с мочой, являясь ключевым продуктом на пути биосинтеза нуклеиновых кислот (ДНК и РНК) и зависимо от них синтеза протеинов. Соединение оротовой кислоты с магнием обеспечивает доставку ионов магния непосредственно в клетку, где происходит диссоциация оротата магния. Таким образом, данное соединение способствует наиболее эффективному устранению дефицита магния, стимуляции зависимых от магния энергетических процессов (в частности, протекающих с участием АТФ). Кроме того, за счет оротовой кислоты нормализуются пластические процессы, связанные с образованием пиримидиновых нуклеотидов, необходимых для синтеза нуклеиновых кислот, структурных белков, ферментов, гликопротеидов, гликолипидов, фосфолипидов, гликогена, глюкуроидов и других компонентов клетки и внеклеточного матрикса.

Влияние препаратов магния на инотропную функцию сердца при ПМК

Ввиду малочисленности сведений в доступной литературе о трансформации инотропной функции сердца при проведении нагрузочных проб у пациентов с ПМК и возможного изменения ее при воздействии препаратов магния нами проводилось пилотное исследование по изучению влияния препарата Магнерот® на вышеуказанную функцию.

Ранее [24,34] нами были обследованы 92 пациента молодого возраста с ПМК и митральной регургитацией 0-I ст., а также 30 их здоровых ровесников. Обследование с оценкой приращения некоторых параметров гемодинамики (ЭХОКГ) под влиянием физической нагрузки (ФН) до пробы и сразу после ее окончания выявило ряд особенностей (таблица 2).

1. Установлено меньшее увеличение конечно-диа-

Таблица 2. Изменение эхокардиографических показателей после ВЭМП у пациентов с ПМК и здоровых лиц ($\Delta\%$ от исходного уровня)

Параметры	Группы обследованных пациентов	
	Подростки с ПМК	Контрольная группа
КДО	1,5±1,1*	6,2±2,5
КСО	-20,8±0,2	-23,8±1,9
% ΔS	19,3±0,2	20,7±3,6
ФВ	13,0±1,1	15,1±2,4
МО	100,3±10,8	95,2±16,6
ИУО	11,8±1,9	15,9±6,6
СИ	97,2±8,1	90,1±10,6
ЧСС max (уд./мин.)	148,6±5,6	131±4,8

Данные представлены в виде $M \pm m$; * - $p < 0,05$ (по сравнению с аналогичным показателем противоположной группы). МО – минутный объем, ИУО – индекс ударного объема, СИ – систолический индекс

столического объема (КДО) левого желудочка при ФН у пациентов с ПМК, чем в группе здоровых. Видимо, меньший прирост КДО в группах подростков с ПМК связан с большим КДО в покое, что обуславливает наличие большего базального резервного объема, то есть того количества крови, которое может дополнительно быть выброшено из желудочков при увеличении инотропизма миокарда при ФН.

2. Снижение конечно-систолического объема (КСО) у пациентов с ПМК было меньшим по сравнению с идентичным показателем у здоровых подростков ($-20,8 \pm 0,2\%$, $-23,2 \pm 1,9\%$, соответственно).

3. Увеличение ударного объема (УО) у подростков с ПМК было меньшим по сравнению с контрольной группой ($12,5 \pm 2,3\%$ и $14,3 \pm 5,3\%$, соответственно). Видимо, неадекватное постнагрузочное увеличение (индекс) УО (ИУО) является следствием меньшего прироста КДО и недостаточного снижения КСО, то есть неполного использования базального резерва, что указывает на начальное изменение инотропной функции левого желудочка.

4. Прирост фракции выброса достоверно не различался в выделенных группах, однако имел меньшие значения у подростков с ПМК.

Сократительный резерв миокарда при эхокардиографии оценивают по изменению фракции выброса (ФВ) левого желудочка и показателю относительного укорочения переднезаднего его размера (% ΔS) [35,36], которые являются весьма чувствительными показателями и имеют тенденцию к снижению даже на ранних стадиях сердечной недостаточности при отсутствии клинических проявлений. По данным A.S. Iskandrian et al. [36], обследовавших взрослых пациентов с ПМК, благоприятной реакцией на ФН считается увеличение ФВ как минимум на 5% от исходного уровня.

Автор отмечал, что у 40% больных с изолированным ПМК без митральной регургитации он наблюдал недостаточный прирост ФВ на высоте нагрузки. Аналогичные данные получены Yokota.Y. et al. [37], которые при проведении велоэргометрической пробы (ВЭМП) и ЭХОКГ у взрослых пациентов с ПМК без регургитации или с незначительной регургитацией при нормальной реакции на ФН получили процент приращения % ΔS не менее 5%.

По нашим данным, в группе юношей с ПМК приращения ФВ ($13,0 \pm 1,1\%$) и % ΔS ($19,3 \pm 0,2\%$) имели более низкие значения по сравнению с группой контроля ($15,1 \pm 2,4\%$ и $20,7 \pm 3,6\%$, соответственно). Изменения данных показателей у подростков с ПМК носили разнонаправленный характер и у части пациентов при неблагоприятной реакции на ФН снижались. Так, у 16 (17,4%) подростков с ПМК (6 пациентов без нарушений сердечного ритма и 10 с нарушениями сердечного ритма) эти показатели после ВЭМП возросли менее чем на 5% или оказались ниже исходных, при этом степень митральной регургитации оставалась прежней. У юношей контрольной группы минимальный прирост ФВ и % ΔS составил 5% от исходного уровня.

Исходя из адекватной или неадекватной реакции ФВ и % ΔS на ФН из обследуемых подростков с ПМК было выделено две группы:

- подростки с благоприятной реакцией на ФН, у которых процент приращения ФВ и % ΔS превышал 5% от исходного уровня ($n=16$);
- подростки с неблагоприятной реакцией на ФН, у которых приращение ФВ и % ΔS было менее 5% или снижалось и имело отрицательные значения ($n=16$).

В группе пациентов с неблагоприятной реакцией на ФН, полученных сразу после ее окончания, снизились практически все показатели после нагрузки, включая ФВ% и % ΔS , несмотря на то, что значения последних находились в пределах нормальных колебаний. Также при сравнении вышеуказанных групп (рисунок 2) между собой получены заметные отличия, свидетельствующие о нарушении внутрисердечной гемодинамики и инотропной функции.

Необходимо также отметить, что при неадекватной реакции на физическую нагрузку показатель PWC-170 составлял $680,0 \pm 29,3$ кгм/мин., т.е. физическая работоспособность была низкой, а у подростков с благоприятной реакцией — $976,0 \pm 63,9$ кгм/мин., т.е. физическая работоспособность была средней.

Таким образом, при неблагоприятной реакции на ФН у подростков с ПМК отмечено выраженное снижение физической работоспособности и удлинение восстановительного периода. Указанные изменения могут свидетельствовать о формировании у больных ПМК этой подгруппы признаков, указывающих на снижение инотропного резерва левого желудочка.

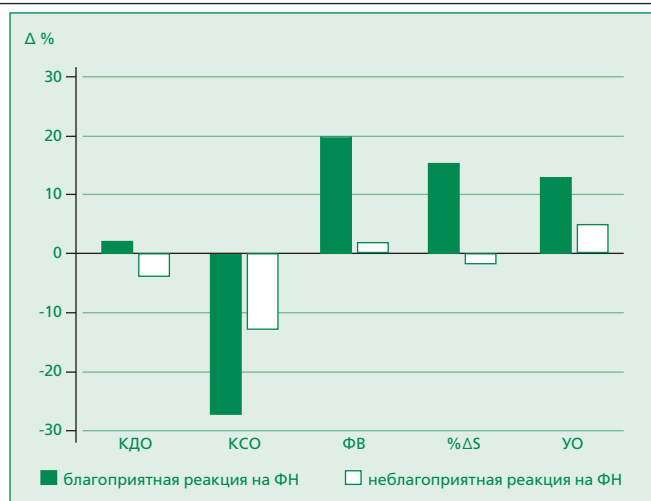


Рисунок 2. Динамика ЭХОКГ-показателей у подростков с ПМК при различной реакции на ФН

Учитывая полученные данные, в последующем у 14 больных ПМК с неблагоприятной реакцией на ФН было проведено исследование влияния препаратов магния на инотропную функцию сердца [34]. При этом у пациентов, включенных в исследование, не было очагов хронической инфекции (хронические тонзиллиты, синуситы), отсутствовали признаки воспалительно-дегенеративного поражения миокарда, заболевания желудочно-кишечного тракта.

После получения информированного согласия в течение 8 недель было проведено лечение препаратом Магнерот® в суточной дозе 3,0 г/сут (по 2 таблетки 3 раза в день) в комбинации с аскорбиновой кислотой (500 мг 1 раз в день). Комбинация препарата с аскорбиновой кислотой связана с ее активирующим влиянием на функцию коллагенообразования, поскольку она усиливает синтез коллагена (особенно I и III типов), стимулируя проколлагеновую мРНК. В завершение всем больным была проведена ВЭМП (PWC 170) с проведением эхокардиографического обследования на 1-2 минутах после ее окончания.

Результаты (рисунок 3) свидетельствуют о некоторых изменениях параметров центральной гемодинамики и инотропного резерва сердца после проведенного лечения. Как видно из таблицы, отмечается уменьшение линейных и объемных параметров левого желудочка. Достоверное снижение КДО и КСО может свидетельствовать о нормализации функции левого желудочка, связанной с адекватной регуляцией ударного объема и сердечного выброса при физической нагрузке. КДО левого желудочка представлен тремя фракциями: фракцией ударного объема (УО), фракцией базального резервного объема и фракцией остаточного объема. Последняя представляет то количество крови, которое не может быть выброшено из сердца при самом мощном сердечном сокращении. Следовательно, можно предположить, что на фоне лечения оп-

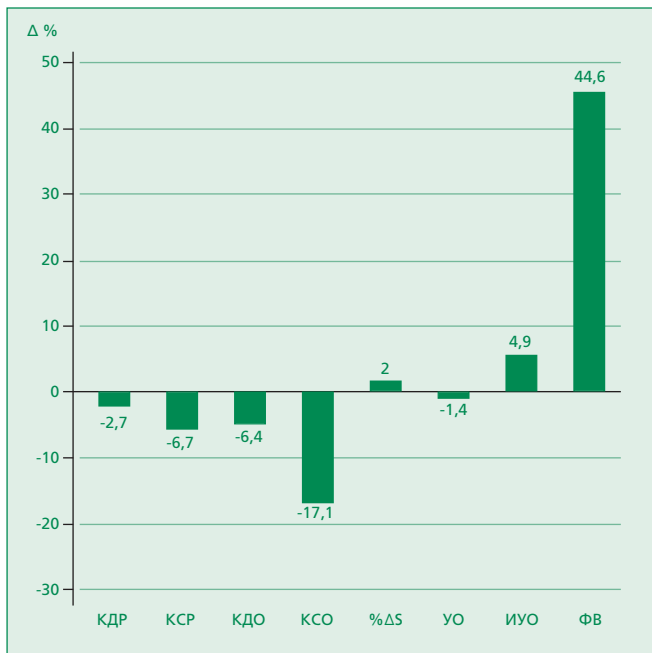


Рисунок 3. Динамика ЭХО-КГ показателей у подростков с ПМК при выполнении пробы с физической нагрузкой на фоне лечения

тимизируется УО за счет уменьшения использования фракции резервного объема. Отмечено увеличение ФВ% и %ΔS ($p < 0,05$), хотя все показатели центральной гемодинамики у подростков обеих групп не выходили за пределы нормы.

Заключение

Таким образом, результаты предварительного исследования свидетельствуют о положительном влиянии препаратов магния на миокард и, вероятно, на его соединительнотканную строму. Можно предполагать, что уменьшение ФВ после ФН, выявленное у подростков с ПМК, может быть обусловлено снижением контрактильности миокарда в результате возникновения гипоксии сократительных элементов и ацидоза, развивающегося за счет накопления молочной кислоты, приводящих в условиях увеличения энергопотребления и нарушения энергообразования к значительной гиподинамии миофибрилл. Кроме того, нельзя забывать о соединительнотканной дисплазии, которая с учетом мультифокального поражения, может также быть причиной некоторого снижения инотропизма за счет изменения архитектоники соединительнотканной стромы миокарда с ухудшением ее эластических свойств на фоне нарушений физиологической деградации коллагена и его поперечных швов.

Вероятно, связанные между собой коллагеновые фибриллы, по спирали обвивающие кардиомиоциты, не предотвращают перерастяжение мышечных волокон и не ограничивают их взаимное асинхронное смещение во время сердечного цикла. Физиологические деформации коллагеновых структур, возникающие при этом, генерируют дополнительное усилие при возвращении сердца к исходному объему.

Литература

- Criley J.M., Lewis K.B., Humphries J.O., Ross R.S. Prolapse of the mitral valve: clinical and cine — angiocardiographic findings. *Brit Heart J* 1966;28(4):488-96.
- Boudoulas H., Wooley C.F. Mitral valve prolapse syndrome. Evidence of hyperadrenergic state. *Postgrad Med* 1988;29 Spec №: 152–162.
- Ng C.M., Cheng A., Myers L.A. et al. TGF-beta-dependent pathogenesis of mitral valve prolapse in a mouse model of Marfan syndrome. *J Clin Invest* 2004;114(11):1586-92.
- Storozhakov G.I., Gendlin G.E., Blokhina I.G. False chord: the location in the cavity of the left ventricle and clinical significance. *Vizualizatsiya v klinike* 1993;2:9-12. Russian (Сторожаков Г.И., Гендлин Г.Е., Блохина И.Г. и др. Ложные хорды: расположение в полости левого желудочка и клиническая значимость. Визуализация в клинике 1993;2:9-12).
- Avtandilov A.G., Korolev G.P., Kavtaradze N.N. Mitral valve prolapse: study guide. М.: РМАПО; 1994. Russian (Автандилов А.Г., Королев Г.П., Кавтарадзе Н.Н. Пролапс митрального клапана: учебно-методическое пособие. М.: РМАПО; 1994).
- Gnusaev S.F., Belozеров Yu.M. Working classification of small developmental anomalies of the heart and their clinical significance in children. *Ultrazvukovaya i funktsionalnaya diagnostika* 2002;2:175-176. Russian (Гнусев С.Ф., Белозеров Ю.М. Рабочая классификация малых аномалий развития сердца и их клиническое значение у детей. Ультразвуковая и функциональная диагностика 2002;2:175-176).
- Trisvetova E.L., Yudina O.A. Topographic variations abnormally located chords of the left ventricle. *Belorusskiy meditsinskiy zhurnal* 2003;1:86-90. Russian (Трисветова Е.Л., Юдина О.А. Топографические варианты аномально расположенных хорд левого желудочка. Белорусский медицинский журнал 2003;1:86-90).
- Domnitskaia T.M. The intravital diagnosis of anomalously positioned chordae tendineae in adults and children. *Ter Arkh.* 1997;69(11):60-2. Russian (Домницкая Т.М. Прижизненная диагностика и клиническое значение аномально расположенных хорд у взрослых и детей. Тер архив 1997;11:60-67).
- Korzhnenkov A.A., Riabikov A.N., Maliutina S.K. Incidence of accessory chordae in the left ventricle and premature ventricular repolarization syndrome (a population study). *Kardiologija* 1991;31(4):75-6. Russian (Корженков А.А., Рябиков А.Н., Малиютина С.К. Распространенность добавочных хорд в левом желудочке и синдрома ранней реполяризации желудочков (популяционное исследование). Кардиология 1991;31(4):75-77).
- Martynov A.I., Stepura O.V., Ostroumov O.D. Markers of connective tissue dysplasia in patients with idiopathic atrioventricular valve prolapse and anomalously sited chordae tendineae. *Ter Arkh* 1996;68(2):40-3. Russian (Мартынов А.И., Стенпура О.В., Остроумова О.Д. Маркеры дисплазии соединительной ткани у больных с идиопатическим пролабированием атриовентрикулярных клапанов и аномально расположенными хордами. Тер архив 1996;68(2):40-43).
- Trisvetova E.L., Cherstvyi E.D., Yudina O.A. The anatomy of rare minor cardiac anomalies. *Arkh Patol* 2008;70(1):37-42. Russian (Трисветова Е.Л., Черствый Е.Д., Юдина О.А. Анатомия редких малых аномалий сердца: научное издание. Архив патологии 2008;70(1):37-42).
- Chazov E.I., editor. Guide to Cardiology. Volume 1: Structure and function of the cardiovascular system in health and disease. М.: Meditsina; 1982. Russian (Чазов Е.И., редактор. Руководство по кардиологии. Т. 1: Структура и функция сердечно-сосудистой системы в норме и при патологии. М.: Медицина; 1982).
- Kapelko V.I. Extracellular matrix of myocardium and its changes in diseases of the heart. *Kardiologija* 2000;9:78-90. Russian (Капелько В.И. Внеклеточный матрикс миокарда и его изменения при заболеваниях сердца. Кардиология 2000;9:78–90).
- Gorbachev V.V. Practical cardiology. V.1. Minsk: Vysshaya shkola; 1997. Russian (Горбачев В.В., редактор. Практическая кардиология. Т. 1. Минск: Высшая школа; 1997).
- Lichodziejewska B., Klos J., Rezler J. et al. Clinical symptoms of mitral valve prolapse are related to hypomagnesemia and attenuated by magnesium supplementation. *Am J Cardiol* 1997;76(6):768-772;

16. Pedersen H.D., Mow T. Hypomagnesemia and mitral valve prolapse in Cavalier King Charles spaniels. *Zentralbl Veterinarmed A* 1998;45(10):607-614.
17. Durlach J. Primary mitral valve prolapse: a clinical form of primary magnesium deficit. *Magnesium Res* 1994;7(3-4):339-340.
18. Zemtsovskiy E.V. Dysplastic phenotypes. *Dysplastic heart*. SPb.: Olga; 2007. Russian (Земцовский Э.В. Диспластические фенотипы. Диспластическое сердце. СПб.: Ольга; 2007).
19. Galland L.D., Baker S.M., McLellan R.K. Magnesium deficiency in the pathogenesis of mitral valve prolapse. *Magnesium* 1986;5(3-4):165-74.
20. Butolin E.G., Sharaev P.N., Danilov G.E. Changing the content of various fractions of collagen with electrical stimulation and electrocoagulation of the amygdala complex of the brain of rabbits. *Voprosy med khimii* 1982;28(5):78-80. Russian (Бутолин Е.Г., Шараев П.Н., Данилов Г.Е. Изменение содержания различных фракций коллагена при электрической стимуляции и электрокоагуляции миндалевидного комплекса мозга кроликов. *Вопросы мед химии* 1982;28(5):78-80).
21. Saarela T., Risteli J., Kauppila A., Koivisto M. Effect of short-term antenatal dexamethasone administration on type I collagen synthesis and degradation in preterm infants at birth. *Acta Paediatr* 2001;90(8):921-925.
22. Wang J., Elewaut D., Hoffman I. et al. Physiological levels of hydrocortisone maintain an optimal chondrocyte extracellular matrix metabolism. *Ann Rheum Dis* 2004;63(1):61-66.
23. Kommisarenko V.P., Minchenko A.G., Tronko N.D. Molecular mechanisms of action of steroid hormones. Kiev: Zdorove; 1986. Russian (Коммисаренко В.П., Минченко А.Г., Тронько Н.Д. Молекулярные механизмы действия стероидных гормонов. Киев: Здоровье; 1986).
24. Avtandilov A.G., Manizer E.D. Mitral valve prolapse and its complications. Diagnosis, treatment and examination. M.: Novik; 2009. Russian (Автандилов А.Г., Манизер Е.Д. Пролапс митрального клапана и его осложнения. Диагностика, лечение, экспертиза. Руководство. М.: Новик; 2009).
25. Gromova O.A., Torshin I.Yu. Connective tissue dysplasia, cell biology and molecular mechanisms of action of magnesium. *Russkiy meditsinskiy zhurnal* 2008;4:230-239. Russian (Громова О.А., Торшин И.Ю. Дисплазия соединительной ткани, клеточная биология и молекулярные механизмы воздействия магния. *Русский медицинский журнал* 2008;4:230-239).
26. Drory Y., Pines A., Fisman E.Z. Relationship between mitral valve prolapse and autonomic nervous system dysfunction. *Harefuah* 1990;118(4):217-220.
27. Surkina I.D., Gurevich K.G., Melnik E.V. et al. Low ability of blood lymphocytes to produce interferon-gamma in patients with idiopathic prolapsed of mitral valve. *Ter Arkh* 2005;9:74-76. Russian (Суркина И.Д., Гуревич К.Г., Мельник О.О. и др. Снижение способности лимфоцитов крови продуцировать интерферон-γ у больных с идиопатическим пролабированием митрального клапана. *Тер архив* 2005; 9:74-76).
28. Stepura O.B., Melnik O.O., Shekhter A.B. et al. The results of the magnesium salt orotic acid "Magnerot" in the treatment of patients with idiopathic mitral valve prolapse. *Rossiyskie meditsinskie vesti* 1999;2:64-69. Russian (Стенпура О.Б., Мельник О.О., Шехтер А.Б. и др. Результаты применения магниевой соли оротовой кислоты «Магнерот» при лечении больных с идиопатическим пролапсом митрального клапана. *Российские медицинские вести* 1999;2:64-69).
29. Kitlinski M., Konduracka E., Piwowarska B. et al. Evaluation of magnesium cation levels in serum of patients with mitral valve prolapse syndrome. *Folia Med Cracov* 2000;41(3-4):17-24.
30. Martynov A.I., Stepura O.B., Shekhter A.B. et al. New approaches to the treatment of patients with idiopathic mitral valve prolapse. *Ter Arkh* 2000;72(9):67-70. Russian (Мартынов А.И., Стенпура О.Б., Шехтер А.Б. и др. Новые подходы к лечению больных с идиопатическим пролабированием митрального клапана. *Тер Арх* 2000;72(9):67-70).
31. Klemenov A.V. Magnesium drugs in pathogenetic therapy of undifferentiated connective tissue dysplasia and mitral valve prolapse. *Atmosfera. Kardiologiya* 2007;3:2-4. Russian (Клеменов А.В. Препараты магния в патогенетической терапии недифференцированной дисплазии соединительной ткани и пролапса митрального клапана. *Атмосфера. Кардиология* 2007;3:2-4).
32. Basargina E.N. Connective tissue dysplasia syndrome heart disease in children. *Voprosy sovremennoy pediatrii* 2007;6(6):50-53. Russian (Басаргина Е.Н. Синдром дисплазии соединительной ткани сердца у детей. *Вопросы современной педиатрии* 2007;6(6):50-53).
33. Domnitskaia T.M., D'iachenko A.V., Kuprianova O.O., Domnitskii M.V. Clinical value of the use of magnesium orotate in adolescents with syndrome of cardiac connective tissue dysplasia. *Kardiologiya*. 2005;45(3):76-81. Russian (Домницкая Т.М., Дьяченко А.В., Куприянова О.О., Домницкий М.В. Клиническое значение применения магния оротата у подростков с синдромом дисплазии соединительной ткани сердца. *Кардиология* 2005; 45(3): 76-81).
34. Avtandilov A.G., Manizer E.D. Diagnosis of early stage heart failure in adolescents with mitral valve prolapse and medical examination. *Kachestvo meditsinskoj pomoshchi* 2000; 4: 16-22. Russian (Автандилов А.Г., Манизер Е.Д. Диагностика начальной стадии сердечной недостаточности у подростков с пролапсом митрального клапана и проведение медицинского освидетельствования. *Качество медицинской помощи* 2000; 4: 16-22).
35. Mukharlyamov N.M. Early stage of circulatory failure and the mechanisms of compensation. M.: Meditsina; 1978. Russian (Мухарлямов Н.М. Ранняя стадия недостаточности кровообращения и механизмы ее компенсации. М.: Медицина; 1978).
36. Iskandrian A.S Exercise left ventricle performance in-patient with mitral valve prolapse. *Herz* 1988;13(4):243-348.
37. Yokota Y., Kumaki T., Miki T., Fukuzaki H. Clinical and exercise echocardiographic finding in patients with mitral valve prolapse. *Jpn Circ J* 1990;54(1):62-70.

Поступила 08.10.2010
Принята в печать 18.10.2010